

© Anja Blättner

Steinreich oder kalziumarm?

Harnsteinbildung und -prophylaxe bei kleinen Herbivoren *Stefan Gabriel*

Roter Urin im Käfig lässt beim Heimtierbesitzer die Alarmglocken schrillen und seinen Liebling als Notfall in der Praxis vorstellen. Hier lernen Sie rot von Not zu unterscheiden.

Bei kleinen Heimtieren ist die Symptomatik urologischer Erkrankungen meist so dezent, dass die Tierhalter oft erst im fortgeschrittenen Stadium die Krankheit Ihres Tieres erkennen. So werden in der Praxis vermehrt chronische Fälle vorgestellt, teilweise dann mit heftiger Symptomatik oder stark gestörtem Allgemeinbefinden. Andererseits braucht es oft geradezu kriminalistischen Spürsinn beim Tierarzt, um bei solchen Patienten das Problem zu lokalisieren. In diesem Artikel wird die Problematik der Harnwegserkrankungen bei kleinen Pflanzenfressern (Herbivoren = Kaninchen, Meerschwein, Chinchilla und Degu) am Beispiel vom Kaninchen erläutert.

Besonderheiten des Urins bei kleinen Pflanzenfressern

Aufgrund physiologischer Besonderheiten haben die kleinen Pflanzenfresser eine hohe Kalziumausscheidung über die Nieren, die auch im physiologischen Harn zum Ausfall von Kristallen führt. Urin von gesunden Tieren ist deswegen meist trüb, manchmal geradezu „sandig“ (Abb. 1). Kaninchen und Meerschweinchen haben einen gänzlich anderen Kalziumhaushalt als Mensch, Hund oder Katze. Diese haben in der Darmwand einen aktiven Transportmechanismus, der die Kalziumaufnahme in den Körper

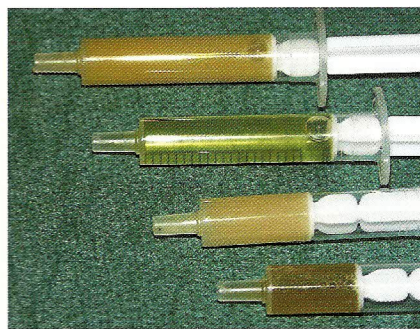


Abb. 1 Physiologische Trübungen von Kaninchenharn (Quelle: Ewringmann A. Leitsymptome beim Kaninchen. Stuttgart: Enke; 2005)

bedarfsgerecht regelt, d. h. der nur soviel Kalzium aufnimmt wie gebraucht wird. Die kleinen Herbivoren (und auch Hamster) dagegen nehmen das im Futter enthaltene Kalzium unregelmäßig auf, d. h. je höher der Kalziumgehalt im Futter ist, umso mehr Kalzium wird resorbiert und desto mehr muss wieder ausgeschieden werden. Eine Ausnahme hiervon macht der erhöhte Kalziumbedarf in Wachstum, Trächtigkeit und Säugeperiode. Die Ausscheidung erfolgt zu 80% über die Nieren (bei der Ratte nur zu 25%). Leider kommt es dabei gleichzeitig nicht zu einer erhöhten Wasserausscheidung oder vermehrtem Durst, sodass die Kalziumkonzentration im Harn bis über die Löslichkeitsgrenze ansteigen kann und Kristalle ausfallen. Diese physiologisch ausgeschiedenen Kalziumsalze sind Carbonate und im Prinzip unproblematisch: sie sind nicht scharfkantig, kreideartig,

reizen die Schleimhaut nicht und können als **lockerer Blasenschlamm** bei gesunden Tieren in der Harnblase liegen. Dieses Sediment lässt sich aufschütteln und kann beim Harnabsatz ausgeschieden werden. Bei der Ultraschalluntersuchung finden sich bei 58–95% der Tiere solche echogenen („schalldicht“ = erscheinen weiß) Partikel in der Blase.

Verklumpen nun größere Massen von Blasenschlamm zu einer zähen Masse (sog. „sludge“, engl. Schlamm, Schlick), lässt sich dieser nicht mehr aufschütteln und entleeren. Weitere Verdichtung und Verhärtung, entzündliche Reizung der Blasenschleimhaut und bakterielle Infektion können diesen pastösen und knetbaren **Blasensludge** steinhart werden lassen. Dies stellt für das betroffene Tier und für den Therapeuten ein erhebliches Problem dar. Der Übergang von Sediment zu Blasenschlamm und Sludge, von physiologisch zu pathologisch, ist fließend und oft schwer zu interpretieren. **Als auslösende Ursachen werden neben dem Kalziumüberschuss vor allem Fehlfütterung, Bewegungsmangel und zu geringer Wasserumsatz angesehen.** Weil Fehlfütterung oft mit Fettsucht (Adipositas) und Bewegungsmangel einhergeht, ist der Begriff „**fat lazy rabbit syndrome**“ (= „dickes-faule-Kaninchen-Syndrom“) entstanden, der die Entstehung von Erkrankungen der Harnwege bei übergewichtigen und bewegungsarmen Tieren beschreibt.

